RBE. VOL.6 N2. 1989

USO DE DUPLA PLACA NA ESTABILIZAÇÃO DE OSTEOTOMIAS EM OSSO CORTICAL LONGO - ANÁLISE DAS DEFORMAÇÕES "IN VITRO" COM "STRAIN GAUGES" E EXPERIMENTO "IN VIVO" EM CARNEIROS

A. C. Shimano[1], J. B. P. Paulin[2], C. A. J. Paccola[3]

RESUMO -- Em fraturas tratadas com placa onde não há apoio na cortical oposta pela presença de cominuição, ou pela falta de compressão, há frequentes fraturas da placa neste nível. Para solucionar este problema é sugerido adicionar uma segunda placa de polietileno de alta densidade, com características dimensionais determinadas, para servir como apoio. Os ensaios " in vitro" foram realizados em tíbias de carneiros, utilizando "Strain Gauges" colocados nas placas. Os ensaios "in vivo" foram feitos em carneiros, com cirurgias bilaterais. A avaliação dos resultados foi feita através de experimentos "in vitro" e "in vivo". O experimento "in vivo" foi durante o período de 8 semanas. As conclusões mostraram a viabilidade do uso de dupla placa, salientando as vantagens clínicas e mecânicas com relação ao método clássico de osteossíntese com única placa e enxerto, utilizados nas fraturas propostas.

INTRODUÇÃO

Placas de compressão (aço inox 316-L), são utilizadas na fixação e estabilização de fraturas em osso cortical longo, onde a compressão interfragmentária é conseguida mediante o uso de trator de placas, ou de parafusos colocados excentricamente em encaixes especiais, desde que exista um bom apoio na cortical oposta Danis (1949), Venable (1951), Boureau e Hermann (1952) e Müller (1961). Quando não existe bom contato na cortical oposta, pela presença de cominuição, ou pela falta de compressão, há frequentemente fraturas da placa neste nível.

A idéia do uso de dupla placa na fixação de fraturas e pseudartroses diafisárias não é nova. Key (1945) usou placas com orifícios em formato de fenda, no tratamento de retardo de consolidação óssea em conjunto com enxerto. Peterson e Heeder (1950) apresentaram resultados do uso de dupla placa para o tratamento de fraturas recentes da diáfise femoral. Usaram duas placas que tinham orifícios em fenda que admitiam o deslizamento do osso na direção axial em relação a placa, permitindo o contato ósseo quando do suporte de carga. Murray, Lucas e Inman (1964) achavam que o princípio básico para cura do retardo de consolidação era a imobilização. Usaram duas placas fixadas paralelamente com ângulo de 90º uma em relação à outra, para imobilizar a fratura. Sargent e Teipner (1965) usaram dupla placa no tratamento de fraturas diafisárias recentes do antebraço. Müller, Allgöwer, Schneider e Willenegger (1977) aconselham o uso de dupla placa apenas em casos excepcionais, na região diafisária. Nestes casos uma das placas deve ser removida alguns meses antes da outra. Os mesmos autores apontam como solução ideal, do ponto de vista biomecânico, a colocação de dupla placa em casos de falta de apoio da cortical medial. Atualmente, o que se observa na prática clínica, contudo, é que o uso de duas placas em um mesmo setor do osso cortical, provoca a desmineralização

1. Pós-Graduando da Área de Bioengenharia-Interunidades EESC/FMRP-USP.
2. Professor Assistente Doutor Responsável pelo Laboratório de Bioengenharia da FMRP/USP.
3. Professor Associado do Departamento de Cirurgia,Ortopedia e Traumatologia da FMRP/USP.

óssea e seu enfraquecimento, além de inevitável desvitalização durante o processo de colocação das duas placas. Por estes motivos o uso de duas placas em osso cortical longo com dimensões e rigidez de tal forma que o sistema placa e osso fique rígido, está praticamente abolido da prática clínica.

A solução usual para a falta de apoio na cortical oposta de placa de fraturas diafisárias cominutivas consiste no uso de enxerto de osso esponjoso sobre a cortical do lado oposto à placa. Matti (1932) já recomendava o uso de osso esponjoso diretamente no foco de fratura. Horwitz e Lambert (1945) descreveram um método para o tratamento de fraturas não consolidadas, em ossos longos com o enxerto, onde normalmente está integrado por volta de 6 semanas após a cirurgia, agindo como uma segunda placa, dando estabilidade à fixação. Müller, Allgöwer, Schneider e Willenegger (1977) descreveram que o uso da placa e enxerto autólogo de osso esponjoso é determinado pelo aspecto do osso na cortical. Porém em muitos casos a utilização de enxertos não é eficaz, o que sugere uma tentativa em avançar um pouco mais na idéia do uso de dupla placa, tentando porém minimizar os seus inconvenientes. O uso de uma segunda placa que chamaremos de "placa secundária", de pequenas dimensões, com módulo de elasticidade e desenho diferente da outra placa,que chamaremos de "placa principal" colocada apenas na área de osteotomia, formando um sistema solidário à placa principal.

OBJETIVO DO TRABALHO

Devido aos problemas de natureza técnica e clínica mostrados na introdução, uma nova proposta de osteossíntese foi idealizada,onde o objetivo principal foi mostrar a viabilidade da utilização de uma segunda placa dimensionada, que não tenha os inconvenientes da segunda placa convencional, e que servirá como apoio para a placa principal, em situação de falta de apoio na cortical oposta. Neste trabalho a situação escolhida foi a osteotomia com ressecção cuneiforme da cortical oposta.

MATERIAL E MÉTODO

Neste trabalho utilizou-se o carneiro adulto-jovem, da raça deslanada, com peso médio de 22 quilos onde foi escolhida a tíbia como osso para os implantes.

Para o dimensionamento das placas foram realizados estudos teóricos da resistência dos materiais, levando-se em conta os esforços de flexão composta, ou seja, esforços de compressão e momento fletor, na região medial da placa. Através destes estudos, chegou-se a conclusão que para este caso, a placa a ser utilizada como principal, de aço inox 316-L, deve ter as seguintes dimensões: 103mm de comprimento, 10mm de largura e 04mm de espessura, com 8 furos para parafusos corticais (Ø=3,5mm), sendo que entre os 2 furos centrais há um espaçamento de 15mm (Fig. 1).

As placas foram especialmente confeccionadas e submetidas a ensaios de compressão, em modelos formando um conjunto de osso e placas. Os ensaios foram realizados em máquina universal de ensaio.

Foram ensaiados em tíbias de carneiros, utilizando "Strain Gauges" colados nas placas, na sua região medial, para obtenção da carga aplicada e deformações. Primeiramente foi ensaiado somente com a placa principal e após foi realizado outro ensaio com a colocação da placa secundária de Polietileno, escolhendo-se 7 posições diferentes de aplicação da carga para melhor simular o ensaio (Fig. 2).

O ensaio "in vivo" foi realizado em 5 animais (denominados A, B, C, D, E).

Foram realizadas cirurgias bilaterais, sendo um lado tratado com dupla placa e o outro controle com única placa mais enxerto ósseo autólogo. O tempo de experimento "in vivo" foi de 8 semanas.

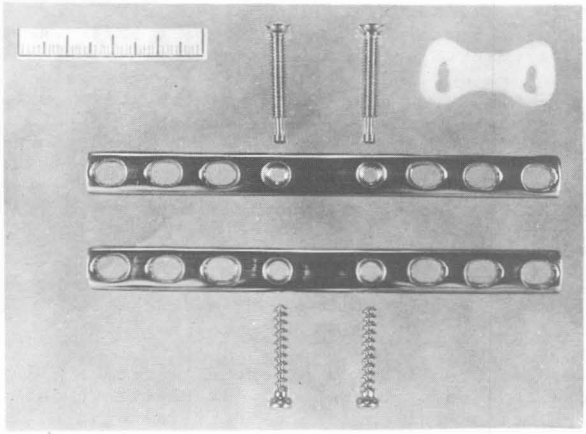

Figura 1 - Mostra a placa de aço inox 316-L, placa secundária de polietileno de alta densidade e os parafusos especiais com rebaixos. Mostra também a placa utilizada como controle, com o mesmo desenho e dimensões que a placa principal, somente com os dois furos centrais.

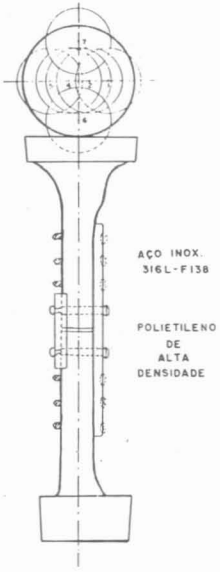

Figura 2 - Mostra as 7 posições de aplicação das cargas.

RESULTADOS

Pela análise dos resultados dos ensaios "in vitro", verificou-se que os ensaios realizados com dupla placa, suportou maior quantidade de carga aplicada no sistema montado, comparando com única placa, mostrando ser um sistema mais estável.

Foram realizadas avaliações radiológicas e ensaios mecânicos de compressão das amostras, com e sem a retirada das placas. Pelas radiografias retiradas dos 4 animais, 8 semanas após as cirurgias observamos que a quantidade do calo formado nos lados tratados com dupla placa é menor que nos lados controles, utilizando única placa em todos os animais. Observamos ainda que, mecanicamente, o sistema suportou as cargas precoces dos animais. Não houve estabilidade mecânica absoluta ou rigidez máxima neste sistema, pois houve também a formação de calo ósseo (Fig. 3). A figura mostra as radiografias de um dos animais, comparando a tíbia tratada com a única placa mais enxerto e a tíbia tratada com dupla placa.

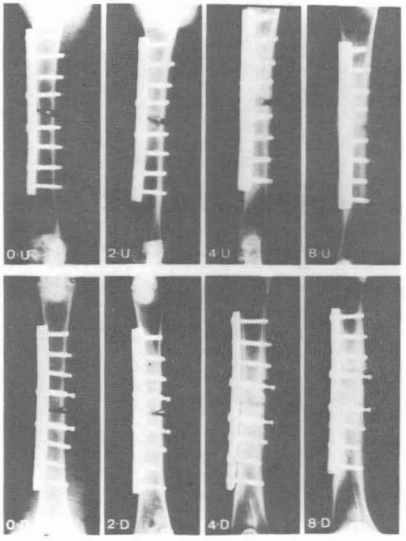

Figura 3 - o número se refere ao tempo de pós-operatório em semanas e as letras (U ou D) se referem ao tipo de osteossíntese utilizada (Única ou Dupla placa).

2 semanas- o calo periostal formado no lado tratado com D é em menor quantidade que o lado controle com U, que provavelmente foi devido a maior estabilidade do conjunto com D.

4 semanas- o lado tratado com D já está quase consolidado e no lado tratado com U parece que houve um retardo de consolidação.

8 semanas- o aspecto radiológico do calo formado no lado tratado com D foi melhor que o lado tratado com U, porque o calo formado do lado com D foi menos exuberante e o fechamento do "gap" foi mais completo.

ENSAIO DE COMPRESSÃO DAS AMOSTRAS:

DUPLA PLACA E ÚNICA PLACA
(COM RETIRADA DAS PLACAS) - ANIMAL C

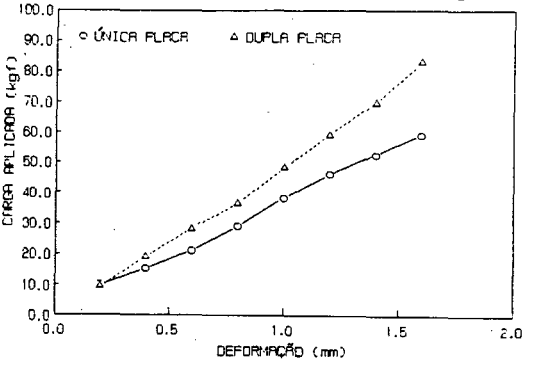

ENSAIO DE COMPRESSÃO DAS AMOSTRAS:

DUPLA PLACA E ÚNICA PLACA
(COM RETIRADAS DAS PLACAS) - ANIMAL D

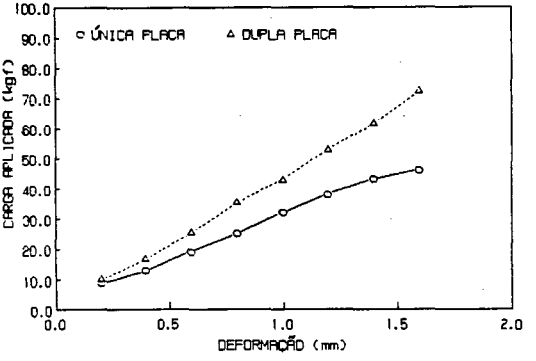

Os gráficos acima mostram os ensaios compressão, com a retirada das placas realizada nos animais C e D. No animal C a amostra que foi tratada com dupla placa resistiu 1,25 ± 0,13 vezes a mais aos esforços aplicados, que a amostra tratada com única placa. No animal D a amostra que foi tratada com dupla placa resistiu 1,36 ± 0,12 vezes a mais aos esforços aplicados que a amostra tratada com única placa.

ENSAIO DE COMPRESSÃO DAS AMOSTRAS:

DUPLA PLACA E ÚNICA PLACA
(SEM RETIRADA DAS PLACAS) - ANIMAL B

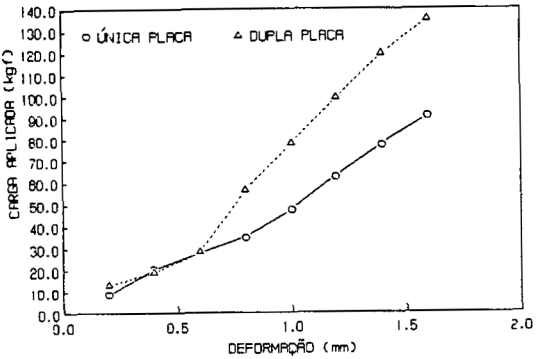

ENSAIO DE COMPRESSÃO DAS AMOSTRAS:

DUPLA PLACA E ÚNICA PLACA
(SEM RETIRADA DAS PLACAS) - ANIMAL E

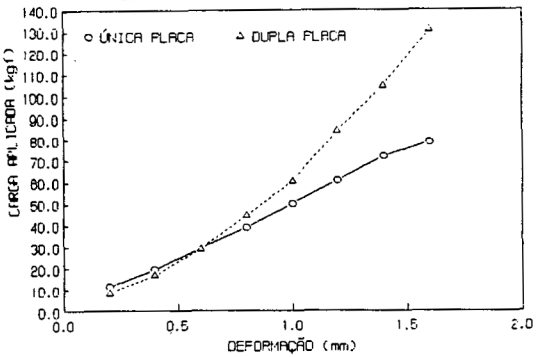

Os gráficos acima mostram os ensaios de compressão, sem a retirada das placas realizadas nos animais B e E. No animal B a amostra que foi tratada com dupla placa resistiu 1,41 ± 0,28 vezes a mais aos esforços aplicados, que a amostra tratada com única placa. No animal E a amostra que foi tratada com dupla placa resistiu 1,18 ± 0,31 vezes a mais aos esforços aplicados, que a amostra tratada com única placa.

DISCUSSÃO

Ao buscarmos na literatura dados, informações e experiências de como dimensionar um implante, verificamos que a utilização do extensômetro elétrico "Strain Gauges" é o método mais utilizado pelos autores, para a análise e medidas dos esforços e deformações, em ossos e implantes, através de ensaios "in vitro" e "in vivo".

Verificamos que, nas fixações realizadas com dupla placa, a consolidação ocorrida foi por segunda intenção, mas com estabilidade maior comparativamente ao lado tratado com única placa e enxerto, comprovados pelo calo periostal formado na região da placa secundária. Nas tíbias tratadas com única placa mais enxerto, a consolidação também se deu por segunda intenção, mas verificamos que houve maior exuberância de calo formado, provavelmente devido à maior instabilidade deste sistema em relação à osteossíntese que propomos. Portanto a osteossíntese proposta é instável, mas com uma estabilidade controlada, onde a sua utilização neste trabalho alcançou os objetivos propostos, que foi de obter maior estabilidade pelo acréscimo de uma segunda placa de dimensões reduzidas.

A experiência adquirida no dimensionamento e nos ensaios "in vitro" e "in vivo" da dupla placa, poderá ser utilizado no dimensionamento de novos tipos de implantes.

BIBLIOGRAFIA

BOUREAU, J. e HERMANN, P.(1952), "Plaque d'osteosynthèse permettant l'impaction des fragments", Presses Medical, number 69, pages 356.

DANIS, R. (1949),"Theorie et pratique de l'osteosynthèse",Paris,Masson.

HORWITZ, L.C.T. e LAMBERT, L.R. (1945), "Treatment of ununited fractures of long bones. A method combining grafting and internal fixations", J.Bone & Joint Surg., 27: 637-645.

KEY, J.A. (1945), "Dual plates for internal fixation in non-union of fractures", J.Bone & Joint Surg., 27: 632-636.

MATTI; H. (1932), "Über freie Transplatation von Knochenaspongiosa", Arch. Klin. Chirurgen. 168: 236.

MÜLLER, M.E.,(1961), "Principes d'osteosynthese", Acta Helvetica, Chirurcal, 28: 198-206.

MÜLLER, M.E., ALLGÖWER, M., SCHNEIDER, R. e WILLENEGGER, H,, (1977), Manual of Internal Fixation, Springer-Verlag, New York.

MURRAY, W. R., LUCAS, D.B., INMAN, V.T. (1964), "Treatment of non-union of fractures of the long bones by the two-plate method, J. Bone & Joint Surg., 46-A: 1027-1048.

PETTERSON, L.T. e REEDER, C.O. (1950), "Dual slotted plates in fixation of fractures of the femoral shaft", J. Bone & Joint Surg., 32-A: 532-542.

SARGENT, J.P. e TEIPNER, W.A. (1965), "Treatment of forearm shaft fractures by double-plating", J.Bone Joint Surg., 47-A: 1475-1490.

VENABLE, C.S.(1951), "An impacting bone plate to attain closed coaptation", Annual Surgical, 133: 808-813.

USE OF DOUBLE PLATES IN THE ESTABILIZATION OF OSTEOTOMIES IN LONG CORTICAL BONE - ANALYSIS OF DEFORMATIONS "IN VITRO" WITH "STRAIN GAUGES" AND EXPERIMENTS "IN VIVO" IN SHEEPS.

ABSTRACT -- There are comminutted fractures in which it is impossible to achieve apposite cortical contact after plating. When this happens there are often plate fracture (at the level of the fracture) or loosening of the implants in one or both bone segments. We are looking to solve this problem in adding a second plate to the opposite cortex. Elasticity of the second plate and its design are very and weakness of the bone underneath the two plates.
We performed theoretical calculations and compression tests in several tests specimens " in vitro " for the predimensioning the plate. We placed " strain gauges " in the plates sewed to sheep tibie to register the deformation and the load.
The " in vivo " tests were done in sheeps, on both legs, one of them was used as control (conventional plating and bone grafting to the apposite cortex).
The results were based on the analysis of the X-rays and compression mechanic tests.
The use of double plate maybe acceptable for the clinical use, bringing evident advantages as compared to just ane plate.